

## Клинический опыт использования ИОЛ отечественного производства компании «НанОптика»



А.Д. Чернышева



В.О. Афанасьева

ООО «Гранд Медика»

Кузнецкстроевский пр-т, 11, Новокузнецк, 654007, Российская Федерация

### РЕЗЮМЕ

Офтальмология. 2019;16(3):304–309

**Цель:** проанализировать данные, полученные в результате использования ИОЛ отечественного производства компании «НанОптика», гидрофобной ИОЛ «Цитрин» и гидрофильной ИОЛ «Аквамарин». **Пациенты и методы.** Всего для имплантации было использовано 56 ИОЛ производства «НанОптика» (38 гидрофобных ИОЛ «Цитрин» и 18 гидрофильных ИОЛ «Аквамарин»). Срок наблюдения составил от 3 до 12 месяцев. Показанием к фактоэмульсификации во всех случаях являлась возрастная катаракта. Возраст пациентов составил 54–85 лет. Пациентам перед операцией были проведены базовые исследования. Средняя некорригированная острота зрения (UCVA) до операции составляла  $0,121 \pm 0,120$  ( $0,001-0,3$ ), средняя корригированная острота зрения (BCVA) —  $0,187 \pm 0,140$  ( $0,001-0,6$ ). Всем пациентам была проведена стандартная фактоэмульсификация. **Результаты.** Ранний послеоперационный период протекал без особенностей. В послеоперационном периоде средняя UCVA у пациентов с «Цитрин» и «Аквамарин» составила  $0,90 \pm 0,10$  ( $0,7-1,0$ ) и  $0,96 \pm 0,07$  ( $0,8-1,0$ ) соответственно, средняя BCVA  $0,94 \pm 0,07$  ( $0,8-1,0$ ) и  $0,99 \pm 0,02$  ( $0,9-1,0$ ) соответственно. Во всех случаях рефракция соответствовала заданной. Погрешность расчета ИОЛ была минимальной и допустимой. Не было зафиксировано ни одного случая развития вторичной катаракты у пациентов при использовании гидрофобной ИОЛ и 3 случая развития фиброза задней капсулы хрусталика I ст. у пациентов с гидрофильной линзой в период наблюдения 3–12 месяцев. Положение ИОЛ в капсульном мешке оставалось стабильным. **Выводы:** результаты имплантации новых ИОЛ российского производства по заданным параметрам оказались удовлетворительными, что позволяет рекомендовать их для имплантации при операциях по поводу катаракты.

**Ключевые слова:** гидрофильная ИОЛ «Аквамарин», гидрофобная ИОЛ «Цитрин», НанОптика, фактоэмульсификация катаракты, имплантация ИОЛ

**Для цитирования:** Чернышева А.Д., Афанасьева В.О. Клинический опыт использования ИОЛ отечественного производства компании «НанОптика». *Офтальмология*. 2019;16(3):304–309. <https://doi.org/10.18008/1816-5095-2019-3-304-309>

**Прозрачность финансовой деятельности:** Никто из авторов не имеет финансовой заинтересованности в представленных материалах или методах

**Конфликт интересов отсутствует**

## Clinical Experience of Using Intraocular Lenses

A.D. Chernysheva, V.O. Afanasyeva

"Grand Medica"

Huznetskstroevsky ave., 11, Novokuznetsk, 654007, Russia

### ABSTRACT

Ophthalmology in Russia. 2019;16(3):304–309

**Aim:** to analyze the data obtained from using of intraocular lenses — the hydrophobic IOL Citrin and a hydrophilic IOL Aquamarine, produced by Russian company — NanOptic. **Materials and methods.** A total of 56 IOLs, produced by NanOptic (38 hydrophobic IOLs Citrine and 18 hydrophilic IOLs Aquamarine) were implanted. The observation period was from 3 to 12 months. The indication for phacoemulsification was age cataract. The age of the patients was 54–85. Patients before the operation were conducted basic studies. The mean uncorrected visual acuity before the operation was (UCVA)  $0.121 \pm 0.120$  ( $0.001-0.3$ ), and the mean corrected visual acuity was (BCVA)  $0.187 \pm 0.140$  ( $0.001-0.6$ ). All patients underwent standard phacoemulsification. **Results.** The early postoperative period was without any complications. In the postoperative period the mean UCVA in patients with "Citrine" and "Aquamarine" was  $0.90 \pm 0.10$  ( $0.7-1.0$ ) and  $0.96 \pm 0.07$  ( $0.8-1.0$ ) accordingly, and the mean BCVA was



$0.94 \pm 0.07$  ( $0.8-1.0$ ) and  $0.99 \pm 0.02$  ( $0.9-1.0$ ) accordingly. In all cases, the refraction obtained was consistent with the prediction. The error in IOL calculation was minimal and permissible. There weren't any case of secondary cataract in patients with hydrophobic IOLs, and 3 cases of lens posterior capsule fibrosis of 1 degree in patients with hydrophilic IOLs in 3–12 months observation. The position of IOL in capsule bag was stable. **Conclusions.** The results of implantation of new Russian-made IOLs on the given parameters appeared to be satisfactory, that allows to recommend them for implantation in cataract surgery.

**Keywords:** hydrophilic IOL "Aquamarine", hydrophobic IOL "Citrine", NanOptic, phacoemulsification of cataract, IOL implantation

**For citation:** Chernysheva A.D., Afanasyeva V.O. Clinical Experience of Using Intraocular Lenses. *Ophthalmology in Russia*. 2019;16(3):304–309. <https://doi.org/10.18008/1816-5095-2019-3-304-309>

**Financial Disclosure:** No author has a financial or property interest in any material or method mentioned

**There is no conflict of interests**

## ВВЕДЕНИЕ

Катаракта в настоящее время является второй причиной слепоты в мире после возрастной макулярной дегенерации. В Восточной и Центральной Европе катаракта по-прежнему является основной причиной слепоты [1]. Только в США катаракта поражает, по крайней мере на один глаз, 20,5 млн человек (17,2 %) в возрасте старше 40 лет, а 6,1 млн (5,1 %) людей страдают псевдофакией/афакией. По прогнозам, к 2020 году общее число людей, страдающих катарактой, увеличится до 30,1 млн, а у 9,5 млн из них ожидается псевдофакия/афакия [2]. Следовательно, операция по удалению катаракты является одной из самых частых хирургических процедур.

Хирургия катаракты постоянно развивается и совершенствуется с точки зрения материала и конструкции линзы. Первые интраокулярные линзы (ИОЛ), которые появились в 1949 году, были изготовлены из жесткого пластика, а именно полиметилметакрилата (ПММА), и этот биоматериал был единственным доступным материалом для имплантации ИОЛ более 30 лет. Первые ИОЛ из ПММА были имплантированы при экстракапсулярной экстракции катаракты с необходимостью проведения больших разрезов с соответствующим появлением индуцированного послеоперационного астигматизма. Впоследствии дизайн и хирургическая техника значительно улучшились. В начале 1970-х годов Чарльз Кельман ввел факоэмульсификацию, что позволило уменьшить длину разреза, и инициировал диверсификацию биоматериалов, включая использование материалов с гибкими свойствами, таких как силикон, гидрогель и акриловые соединения [3, 4]. В настоящее время операцию по удалению катаракты в основном выполняют с помощью факоэмульсификации с имплантацией складывающейся ИОЛ, которую имплантируют через небольшой разрез.

Существует много типов ИОЛ с точки зрения как оптических характеристик, так и материалов. Конструкция и материалы ИОЛ постоянно развиваются для достижения наилучшего рефракционного результата при минимальном размере разреза и минимизации клеточной реакции на чужеродный материал, которая может обуславливать помутнение задней капсулы (РСО), помутнение передней капсулы (АСО) и пролиферацию клеток хрусталика (ЛЕС). Материалы, из которых изготавли-

вают ИОЛ, различаются по содержанию воды, химическому составу, показателю преломления и прочности на растяжение, в то время как конструкция ИОЛ характеризуется различным размером оптической части, краевых профилей, материалом и дизайном гаптической части ИОЛ для достижения основной цели — минимизации децентрации, дислокации, оптических aberrаций и помутнений [5–7].

Ключевую роль в развитии и внедрении катарактальной хирургии сыграл советский офтальмолог Святослав Федоров, сделав СССР лидером в области катарактальной и рефракционной хирургии на долгие годы. Как известно, в настоящее время производители отечественных интраокулярных линз с трудом конкурируют на рынке с иностранными аналогами. Не пользуются спросом у наших офтальмохирургов российские ИОЛ по причине того, что они морально устарели и значительно уступают по качеству иностранным искусственным хрусталикам. Большой прорыв совершила российская компания «НанОптика», выпустив интраокулярные линзы, абсолютно соответствующие по качеству западным аналогам и произведенные по технологиям ведущих европейских и американских производителей ИОЛ.

Ранее были опубликованы первые данные по использованию гидрофильной ИОЛ «Акварин» для коррекции миопии высокой степени. Результаты показали, что прохождение линзы через инъектор 2,4 мм, раскрытие линзы в глазу и центрация в капсульном мешке не сопровождалось никакими трудностями, при этом было достигнуто точное попадание в заданную рефракцию [8]. Позже были опубликованы результаты уже мультицентрового исследования по использованию двух интраокулярных линз российского производства («НанОптика», Зеленоград) — гидрофильной интраокулярной линзы «Акварин» и гидрофобной интраокулярной линзы «Цитрин» [9].

**Цель** нашего исследования состояла в анализе результатов имплантации ИОЛ российского производства компании «НанОптика», а именно гидрофобной ИОЛ «Цитрин» и гидрофильной ИОЛ «Акварин» на базе нашей клиники.

## ПАЦИЕНТЫ И МЕТОДЫ

Всего за период с июня 2017 по июнь 2018 года было прооперировано 56 пациентов (56 глаз) с катарактой, которым было имплантировано 38 гидрофобных ИОЛ



Рис. 1. ИОЛ Цитрин

Fig. 1. IOL Citrin

Таблица. Технические характеристики ИОЛ «Аквамарин»

Table. Technical Properties of IOL "Aquamarine"

Архитектура линзы	Моноблочная
Оптика	Асферическая, монофокальная
Материал	Гидрофильный акрил
Содержание воды, %	26
Рефракционный индекс, +35 С°	1,458
Гаптика	Закрытая
А-константа	118,0
Угол гаптики, °	0
Толщина гаптики, мм	0,290
Размер оптической части, мм	6
Длина с гаптикой, мм	11
Ширина разреза, мм	1,8
Диоптрийный диапазон, D	+6...+ 35
Шар, D	0,5

- Single piece
- Aspheric optics adjusted with respect to refractive index of hydrophilic m
- Diffractive or multifocal adjusted with respect to Refractive index of hydrophilic material
- Control methods in production (Procedure optical checking)
Aspheric surface: Back surface of optics
- Diopters : +6.00 D to 35.00 D increment b ½ D
- Optical diameter: 6,00 mm
- Total diameter 11,00 mm for capsular bag and sulcus fit
- Thin edge thickness : injectable on whole dipotre fit
- Square edge, as obtainable after polishing
- Haptics architecture: Open haptic
- Posterior chamber surgery



Рис. 2. ИОЛ Аквамарин

Fig. 2. IOL Aquamarine

(«Цитрин») (рис. 1) и 18 гидрофильных ИОЛ («Аквамарин») (рис. 2, табл.). Возраст пациентов составлял 54–85 лет (в среднем 69,5 года), из них 35 женщин и 21 мужчина. В группу исключения вошли пациенты с сопутствующей глазной патологией (роговичным астигматизмом, ВМД, диабетической ретинопатией).

Пациентам были проведены стандартные исследования: определение максимальной некорригированной остроты зрения (UCVA) и максимальной корригированной остроты зрения (BCVA), авторефрактометрия (Huvitz), биометрия (IOL-Master 700 Carl Zeiss и А-скан OcuSound, Inc), биомикроскопия, измерение ВГД, осмотр глазного дна в условиях мидаза. Перед операцией средняя UCVA составила  $0,121 \pm 0,120$  (0,001–0,3), BCVA —  $0,187 \pm 0,140$  (0,001–0,6). Диоптрийность ИОЛ рассчитывали по формуле SRK/T. Пациентам выполняли стандартную фakoэмульсификацию с использованием микрохирургической системы Infinity (Alcon) с разрезом 2,4 мм. Для имплантации ИОЛ применяли инъекторы Comport C (RET Inc, Корея) 2,4 мм. В послеоперационном периоде пациенты получали стандартное лечение (инстиляции препаратов Тобрадекс, Неванак). Длительность наблюдения составила от 3 до 12 месяцев после хирургического вмешательства.

В послеоперационном периоде оценивали соответствие заданной и полученной рефракции, уровень сложности имплантации (прохождение через инъектор 2,4 мм, скорость раскрытия ИОЛ в глазу, центрация в капсульном мешке), длительность послеоперационной реабилитации, стабильность рефракции, частоту развития вторичной катаракты в период наблюдения после проведения стандартной фakoэмульсификации у пациентов с катарактой.

## РЕЗУЛЬТАТЫ И ОБСУЖДЕНИЕ

Имеются четкие доказательства того, что биоматериал, из которого изготовлена ИОЛ, является одним из основных факторов, влияющих на помутнение задней (PCO) и передней (ACO) капсулы хрусталика и эффект «глистенинг» [10]. Большинство исследований показали меньшую степень PCO при применении гидрофобных ИОЛ по сравнению с использованием гидрофильных ИОЛ и ИОЛ из PMMA из-за эффектов, описанных Линнолой в «теории сэндвича» [11]. Однако при сравнении гидрофобных и силиконовых материалов ИОЛ имеются более противоречивые результаты: в этом случае существуют дополнительные факторы, которые влияют на исход операции [12–15]. Это связано с тем, что эти два материала обладают как оптимальными свойствами для предотвращения образования PCO, так и особенностями, касающимися дизайна кромок [16, 17]. Действительно, некоторые авторы рассматривают оптический край как основной фактор, влияющий на предотвращение PCO. Было показано, что острые края приводят к более низкому образованию PCO, чем круглые, благодаря создаваемому барьеру, который препятствует миграции эпителиальных клеток хрусталика (ЛЕС). Тем не менее не все квадратные края одинаковы. Резкость края может варьировать в зависимости от модели ИОЛ, так же как состав материала ИОЛ может варьировать в зависимости от конструкции ИОЛ [18]. На развитие PCO влияют как биоматериал, из которого изготовлена ИОЛ, так и дизайн оптического края, причем наилучшие результаты наблюдаются для ИОЛ из гидрофобного или силиконового материала с дизайном гаптики в виде острых краев. Другие факторы, такие как размер оптики и наличие асферических поверхностей, цельные линзы (single-piece IOLs), могут оказывать незначительное влияние на формирование контрактуры капсульного мешка.

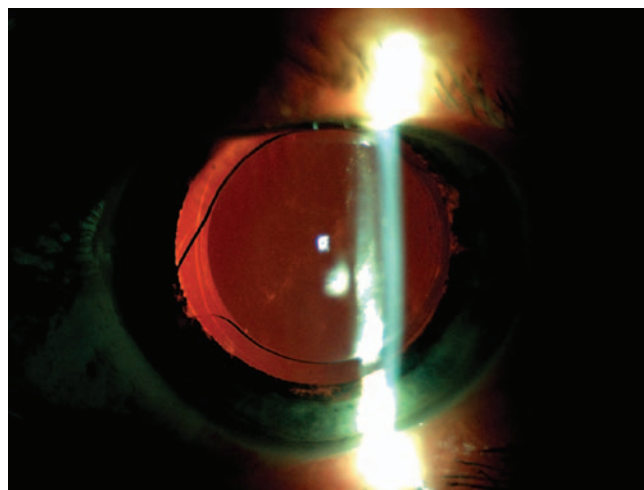
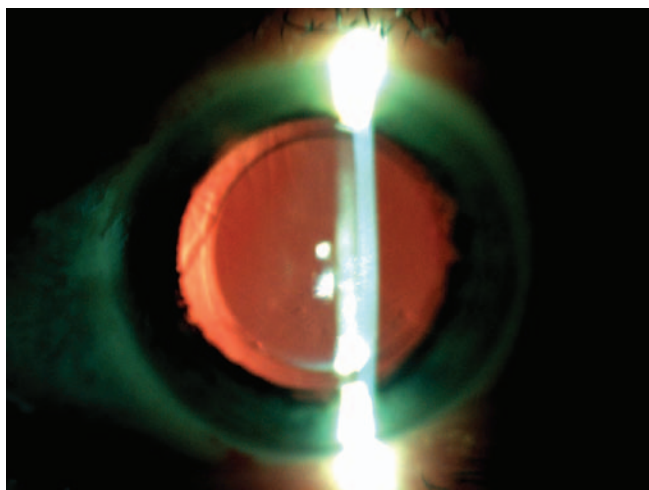
Что касается помутнения передней капсулы, большинство авторов сообщают, что это явление возникает

реже при использовании гидрофобных ИОЛ по сравнению с гидрофильными ИОЛ [19]. Другие факторы, такие как тонкая оптика, пластинчатая гаптика и цельные ИОЛ, являются дополнительными факторами риска в отношении контрактуры капсульного мешка [20].

Эффект «глистенинг», по-видимому, напрямую связан с составом материала ИОЛ. Большинство исследований показали более выраженное его проявление при использовании гидрофобных ИОЛ по сравнению с другими материалами. Тем не менее большинство клинических исследований не выявили корреляции между эффектом «глистенинг» и нарушением зрения [21].

Полученные нами результаты при имплантации гидрофильной ИОЛ «Аквамарин», которая зарекомендовала себя как мягкая и гибкая, показали, что эта линза легко укладывается в инжектор и столь же легко имплантируется. Гидрофобная ИОЛ «Цитрин» является менее мягкой и требует большего внимания при укладке в инжектор, но имплантируется также достаточно легко. Имплантация как гидрофильной, так и гидрофобной ИОЛ через разрез в 2,4 мм осуществляется беспрепятственно.

Наблюдения за состоянием пациентов показали, что ранний послеоперационный период после факоэмульсификации и имплантации ИОЛ «Аквамарин» и «Цитрин» протекал без особенностей. Не были отмечены случаи повышения ВГД, возникновения воспалительных реакций, а также осложнений со стороны переднего и заднего отрезка глаза. В послеоперационном периоде UCVA достигла  $0,90 \pm 0,10$  (0,7–1,0) у пациентов после имплантации ИОЛ «Цитрин» и  $0,96 \pm 0,07$  (0,8–1,0) у пациентов после имплантации ИОЛ «Аквамарин». BCVA при этом составила  $0,94 \pm 0,07$  (0,8–1,0) у пациентов с ИОЛ «Цитрин» и  $0,99 \pm 0,02$  (0,9–1,0) у пациентов с ИОЛ «Аквамарин». Полученная рефракция соответствовала заданной, а погрешность расчета ИОЛ была минимальна и допустима (рис. 3).



**Рис. 3.** Пациентка Ч., 8 дней после факоэмульсификации и имплантации ИОЛ «Цитрин»

**Fig. 3.** Patient C., 8 days after phacoemulsification and IOL implantation "Citrine"

Наблюдения за состоянием пациентов за период от 3 до 12 месяцев после операции показали, что положение ИОЛ в капсульном мешке оставалось стабильным (рис. 4). Не отмечено ни одного случая развития вторичной катаракты у пациентов с имплантированной гидрофобной ИОЛ «Цитрин», и лишь в 3 случаях (16,7 %) было зафиксировано развитие фиброза задней капсулы хрусталика I ст. у пациентов с гидрофильной линзой «Аквamarin».

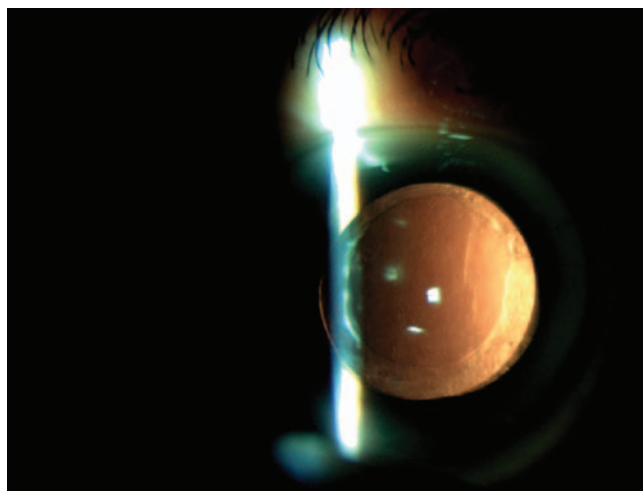

В целом полученные результаты согласуются с данными литературы относительно использования гидрофильных и гидрофобных ИОЛ после факоэмульсификации катаракты.

Приводим клинические примеры использования ИОЛ «Аквamarin» и «Цитрин».

Пациентка А., 63 года. Из анамнеза: в течение года отмечала постепенное снижение зрения левого глаза, с 13-летнего возраста пользовалась очками для дали sph -3,5/-3,5 D. При поступлении: UCVA правого глаза: 0,15, BCVA — sph -3,5 D — 1,0, UCVA левого глаза: 0,1, не корригирует. Авторефрактометрия: OD/OS: sph -3,5/-2,5 D. ВГД по Маклакову (10 г): OD/OS: 21/21 мм рт. ст. Компьютерная периметрия OU — б/о. Биомикроскопически OU: роговица — прозрачная, блестящая, сферичная; передняя камера удовлетворительной глубины, влага — прозрачная; радужка структурная, зрачок — круглый, находится в центре, диаметр — 2 мм, реакция на свет — живая, зрачковая кайма частично вымыта; хрусталик справа — прозрачный, слева — помутнения в задних корковых отделах в области оптического центра; стекловидное тело — прозрачное. Офтальмоскопически в условиях медикаментозного мидриаза глазное дно левого глаза — под флером, OU: ДЗН — бледно-розовый, границы — четкие, экскавация физиологическая, в центре; макулярная зона и периферия — б/о. Диагноз: Незрелая катаракта левого глаза. Миопия средней степени правого глаза и слабой

степени левого глаза. Биометрия и расчет ИОЛ по формуле SRK/T проводились на IOL-Master 700 (Carl Zeiss), целевая рефракция: -3,0 D. Проведена стандартная факоэмульсификация с имплантацией гидрофильной ИОЛ «Аквamarin». Операция прошла без осложнений. Острота зрения в 1-й день после операции: 0,1 sph -3,0 D = 1,0, на 8-й день после операции сохраняется на том же уровне. Через 6 мес. после операции острота зрения: 0,1 sph -3,0 D = 1,0; положение ИОЛ в капсульном мешке — правильное, признаков помутнения задней капсулы не наблюдается.

Пациентка В., 61 год. Из анамнеза: в течение последних 5 лет отмечала постепенное снижение зрения обоих глаз (больше левого), правым глазом всегда видела хуже, чем левым. При поступлении: правого глаза UCVA: 0,2, BCVA: sph +1,0 cyl -2,5 ax 20 = 0,8, UCVA левого глаза: 0,4, не корригирует. Авторефрактометрия: OD/OS: sph +1,25 cyl -3,0 ax 17; sph +1,0 cyl -0,5 ax 2. ВГД по Маклакову (10 г): OD/OS: 19/21 мм рт. ст. Компьютерная периметрия OU — б/о. Биомикроскопически OU: роговица — прозрачная, блестящая, сферичная; передняя камера удовлетворительной глубины, влага — прозрачная; радужка структурная, зрачок — круглый, находится в центре, диаметр — 2 мм, реакция на свет — живая, зрачковая кайма сохранена; хрусталик — перистые помутнения в корковых отделах (больше выраженные слева); стекловидное тело — прозрачное. Офтальмоскопически в условиях медикаментозного мидриаза глазное дно левого глаза — под флером, OU: ДЗН — бледно-розовый, границы — четкие, экскавация физиологическая, в центре, макулярная зона и периферия — без патологии. Диагноз: Незрелая катаракта обоих глаз. Смешанный астигматизм, амблиопия слабой степени правого глаза. Биометрия и расчет ИОЛ по формуле SRK/T проводились на IOL-Master 700 (Carl Zeiss), целевая рефракция: эмметропия. Проведена стандартная факоэмульсификация с имплантацией гидрофобной ИОЛ «Цитрин».



**Рис. 4.** Пациентка Г., 12 мес. после факоэмульсификации и имплантации ИОЛ «Аквamarin»

**Fig. 4.** Patient G., 12 month after phacoemulsification and IOL implantation "Aquamarine"

Операция прошла без осложнений. Острота зрения в 1-й день после операции: 0,9 н/к, на 8-й день после операции — 1,0. Через 9,5 мес. после операции острота зрения: 0,9 sph +0,25 D = 1,0; положение ИОЛ в капсульном мешке — правильное, признаков помутнения задней капсулы не наблюдается.

## ВЫВОДЫ

Наш опыт имплантации гидрофильной и гидрофобной отечественных ИОЛ компании «НанОптика» показал хороший результат. Ни в одном случае не возникло осложнений во время имплантации, послеоперационный период протекал гладко, был достигнут хороший

стабильный рефракционный результат, положение ИОЛ в капсульном мешке оставалось стабильным, зафиксированы единичные случаи развития фиброза задней капсулы у пациентов с гидрофильной ИОЛ. В целом как гидрофильную, так и гидрофобную ИОЛ российской компании «НанОптика» можно рекомендовать для имплантации при операциях по поводу катаракты, что может являться отличной альтернативой в вопросе по импортозамещению.

## УЧАСТИЕ АВТОРОВ:

Чернышева А.Д. — сбор клинического материала, анализ данных, написание текста, оформление библиографии, подготовка иллюстраций;  
Афанасьева В.О. — сбор клинического материала, анализ данных.

## ЛИТЕРАТУРА/REFERENCES

- Bourne R.R.A., Jonas J.B., Flaxman S.R. Prevalence and causes of vision loss in high-income countries and in Eastern and Central Europe: 1990–2010. *The British Journal of Ophthalmology*. 2014;98(5):629–638. DOI: 10.1136/bjophthalmol-2013-304033
- Congdon N., Vingerling J.R., Klein B.E. Prevalence of cataract and pseudophakia/aphakia among adults in the United States. *Archives of Ophthalmology*. 2004;122(4):487–494. DOI: 10.1001/archophth.122.4.487
- Amzallag T., Pynson J. Lens biomaterials for cataract surgery. *Journal Français d'Ophthalmologie*. 2007;30(7):757–767. DOI: 10.1016/S0181-5512(07)91369-8
- Slowinski K., Misiuk-Hojlo M., Szalinski M. Influence of material on biocompatibility of intraocular lenses. *Polimery w Medycynie*. 2007;37(1):35–45.
- Doan K.T., Olson R.J., Mamalis N. Survey of intraocular lens material and design. *Current Opinion in Ophthalmology*. 2002;13(1):24–29. DOI: 10.1097/00055735-200202000-00006
- McCulley J.P. Biocompatibility of intraocular lenses. *Eye & Contact Lens*. 2003;29(3):155–163. DOI: 10.1097/01.ICL.0000072833.79456.2D
- Werner L. Biocompatibility of intraocular lens materials. *Current Opinion in Ophthalmology*. 2008;19(1):41–49. DOI: 10.1097/ICU.0b013e3282f20132
- Сысоева М.В., Шипунова А.В., Иванчикова И.М. Первый опыт использования новой ИОЛ российского производства при коррекции миопии высокой степени. *Офтальмология*. 2017;14(1):88–91. [Sysoeva M.V., Shipunova A.V., Ivanchikova I.M. The first results of lens exchange for «Aquamarine», Nanooptica (Russia) IOL in patients with high myopia. *Ophthalmology in Russia*. 2017;14(1):88–91 (In Russ.)]. DOI: 10.18008/1816-5095-2017-1-88-91
- Дементьев Д.Д., Сысоева М.В., Шипунова А.В., Иванчикова И.М. Результаты имплантации новых интраокулярных линз Российского производства. *Офтальмология*. 2017;14(4):299–305. [Dementyev D.D., Sysoeva M.V., Shipunova A.V., Ivanchikova I.M. Results of new Russian intraocular lenses implantation. *Ophthalmology in Russia*. 2017;14(4):299–305 (In Russ.)]. DOI: 10.18008/1816-5095-2017-4-299-305
- Cari Pérez-Vives. Biomaterial Influence on Intraocular Lens Performance: An Overview *J Ophthalmol*. 2018;2018:2687385. DOI: 10.1155/2018/2687385
- Linnola R.J. Sandwich theory: bioactivity-based explanation for posterior capsule opacification. *Journal of Cataract & Refractive Surgery*. 1997;23(10):1539–1542. DOI: 10.1016/S0886-3350(97)80026-0
- Linnola R.J., Werner L., Pandey S.K., Escobar-Gomez M., Znoiko S.L., Apple D.J. Adhesion of fibronectin, vitronectin, laminin, and collagen type IV to intraocular lens materials in pseudophakic human autopsy eyes. Part 1: histological sections. *Journal of Cataract & Refractive Surgery*. 2000;26(12):1792–1806. DOI: 10.1016/S0886-3350(00)00748-3
- Abhilakh Missier K.A., Nuijts R.M.M.A., Tjia K.F. Posterior capsule opacification: silicone plate-haptic versus AcrySof intraocular lenses. *Journal of Cataract & Refractive Surgery*. 2003;29(8):1569–1574. DOI: 10.1016/S0886-3350(02)02046-1
- Auffarth G., Brezin A., Caporossi A. Comparison of Nd:YAG capsulotomy rates following phacoemulsification with implantation of PMMA, silicone, or acrylic intra-ocular lenses in four European countries. *Ophthalmic Epidemiology*. 2004;11(4):319–329. DOI: 10.1080/09286580490515116
- Bender L.E., Spalton D.J., Meacock W., Jose R., Boyce J. Predicting posterior capsule opacification: value of early retroillumination imaging. *Journal of Cataract & Refractive Surgery*. 2003;29(3):526–531. DOI: 10.1016/S0886-3350(02)01641-3
- Kohnen T., Fabian E., Gerl R. Optic edge design as long-term factor for posterior capsular opacification rates. *Ophthalmology*. 2008;115(8):1308–1314.e3. DOI: 10.1016/j.ophtha.2008.01.002
- Vock L., Crnej A., Findl O. Posterior capsule opacification in silicone and hydrophobic acrylic intraocular lenses with sharp-edge optics six years after surgery. *American Journal of Ophthalmology*. 2009;147(4):683–690.e2. DOI: 10.1016/j.ajo.2008.11.006. e682
- Auffarth G.U., Golescu A., Becker K.A., Volcker H.E. Quantification of posterior capsule opacification with round and sharp edge intraocular lenses. *Ophthalmology*. 2003;110(4):772–780. DOI: 10.1016/S0161-6420(02)01980-2
- Hayashi K., Yoshida M., Hirata A., Hayashi H. Anterior capsule relaxing incisions with neodymium:YAG laser for patients at high-risk for anterior capsule contraction. *Journal of Cataract & Refractive Surgery*. 2011;37(1):97–103. DOI: 10.1016/j.jcrs.2010.07.027
- Davison J.A. Capsule contraction syndrome. *Journal of Cataract & Refractive Surgery*. 1993;19(5):582–589. DOI: 10.1016/S0886-3350(13)80004-1
- Waite A., Faulkner N., Olson R.J. Glistenings in the single-piece, hydrophobic, acrylic intraocular lenses. *American Journal of Ophthalmology*. 2007;144(1):143–144. DOI: 10.1016/j.ajo.2007.03.015

## СВЕДЕНИЯ ОБ АВТОРАХ

Офтальмологический центр «Гранд Медика»  
Чернышева Анна Дмитриевна  
кандидат медицинских наук, заведующая Офтальмологическим центром «Гранд Медика»  
Кузнецкстроевский пр-т, 11, Новокузнецк, 654007, Российская Федерация

Офтальмологический центр «Гранд Медика»  
Афанасьева Виталина Олеговна  
врач-офтальмолог  
Кузнецкстроевский пр-т, 11, Новокузнецк, 654007, Российская Федерация

## ABOUT THE AUTHORS

“Grand Medica”  
Chernysheva Anna D.  
PhD, ophthalmologist, the chief of Center for Ophthalmology of “Grand Medica”  
Kuznetskstroevsky ave., 11, Novokuznetsk, 654007, Russia

“Grand Medica”  
Afanasyeva Vitalina O.  
ophthalmologist, Center for Ophthalmology of “Grand Medica”  
Kuznetskstroevsky ave., 11, Novokuznetsk, 654007, Russia